Laudo Elastografia

Animal: CONCA	Espécie: Canina	Proprietário: MARCELLA FREITAS
Sexo: M	Raça: SRD	Médico Veterinário Responsável:
Idade: 10 ANOS	Data: 26/12/2024	DR. FRANSÉRGIO

Elastografia Esplênica:

Ao elastograma do baço, verifica-se nodulação medindo aproximadamente 0,46 cm de diâmetro; deformável, hipoecóica, homogênea e com tonalidades predominantemente avermelhadas com rigidez menor do que a do baço, isto é , mais macio. A taxa de deformação da nodulação é de 0,03%, já a do tecido adjacente (referência) é de 0,03%, indicando que não houve alteração considerável entre a rigidez do nódulo e do tecido esplênico saudável. Sugiro acompanhamento ultrassonográfico e com a elastografia.

Elastografia Hepática:

Avaliação de nodulação evidenciada em região ventral de lobo direito, com formato circular, hipoecogênico, homogênea, medindo aproximadamente 5,77cm (largura) x 4,58cm (altura).

Nota-se ao elastograma, tonalidades mais claras (verde) em tecido hepático saudável, e na nodulação tonalidades predominantemente amareladas, isto é, com rigidez menor do que a do tecido adjacente (fígado). De acordo com a taxa de deformação a nodulação é de 0,04%, já a do tecido adjacente (referência) é de 0,04%, indicando que não houve alteração considerável entre a rigidez do nódulo e do tecido hepático saudável.

Impressão diagnóstica: Os achados elastográficos são indicativos de presença de nódulo hepático com rigidez tecidual baixa, podendo estar associada com áreas de esteatose ou presença de diferenciação tecidual relacionada a processos neoplásicos. A confirmação diagnóstica deve ser realizada com achados histopatológicos de amostras dos tecidos alterados.

Recomenda-se, a critério clínico, a correlação com demais exames complementares.

Luciana Pereira de Brites
Médica Veterinária
CRMV - 12923

Laudo Elastografia

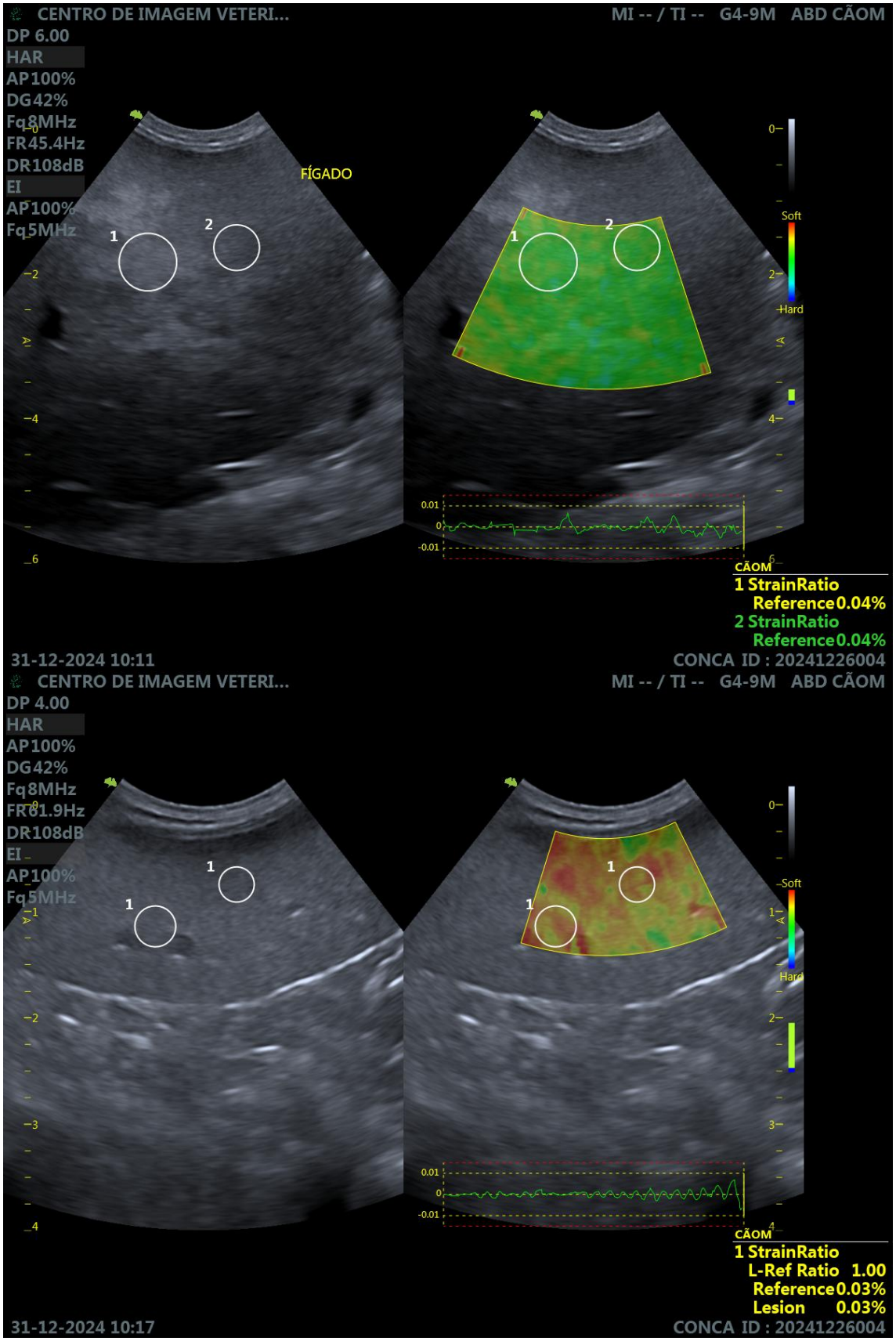

Luciana Pereira de Brites
Médica Veterinária
CRMV - 12923